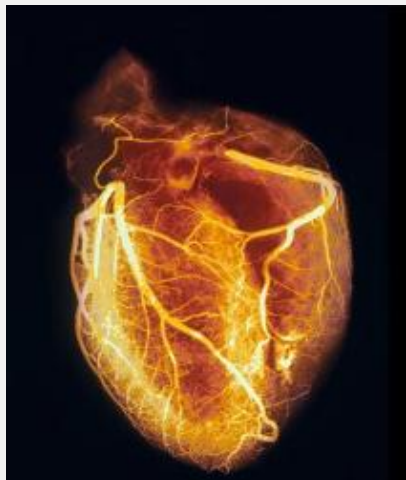


تصویری شگفت‌انگیز از قلب انسان

آنژیوگرافی قلب سالم، رگ‌های خونی قلب را با دقتی بی‌نظیر به تصویر کشیده است...



آنژیوگرافی قلب سالم، رگ‌های خونی قلب را با دقتی بی‌نظیر به تصویر کشیده است. در این تصویر آنژیوگرافی از قلب انسان، رگ‌های خونی با بیشترین جزئیات ممکن به تصویر کشیده شده‌اند. برای تهیه این آنژیوگرام یا رگ‌نگاری پرتوی ایکس، پزشکان نخست مایع رنگینه کدر و خاصی را به بیمار تزریق می‌کنند. این ماده رنگینه، مانع از عبور پرتوهای ایکس می‌شود و در نهایت، تصویری دقیق از رگ‌های خونی قلب بدست می‌آید، بخصوص سرخرگ‌های اکلیلی بزرگ راست و چپ قلب. رگ‌های باریک نشان‌دهنده وجود بیماری‌های انسداد شرایین اکلیلی قلب است و انسداد هر یکی از شریان‌های اکلیلی منجر به حمله قلبی خواهد شد. پزشکان با تکیه به این تصاویر تابش ایکس می‌توانند بهترین درمان ممکن را انتخاب کنند.